INSTITUT ZA ORTOPEDSKO-HIRURŠKE BOLESTI
"BANJICA"

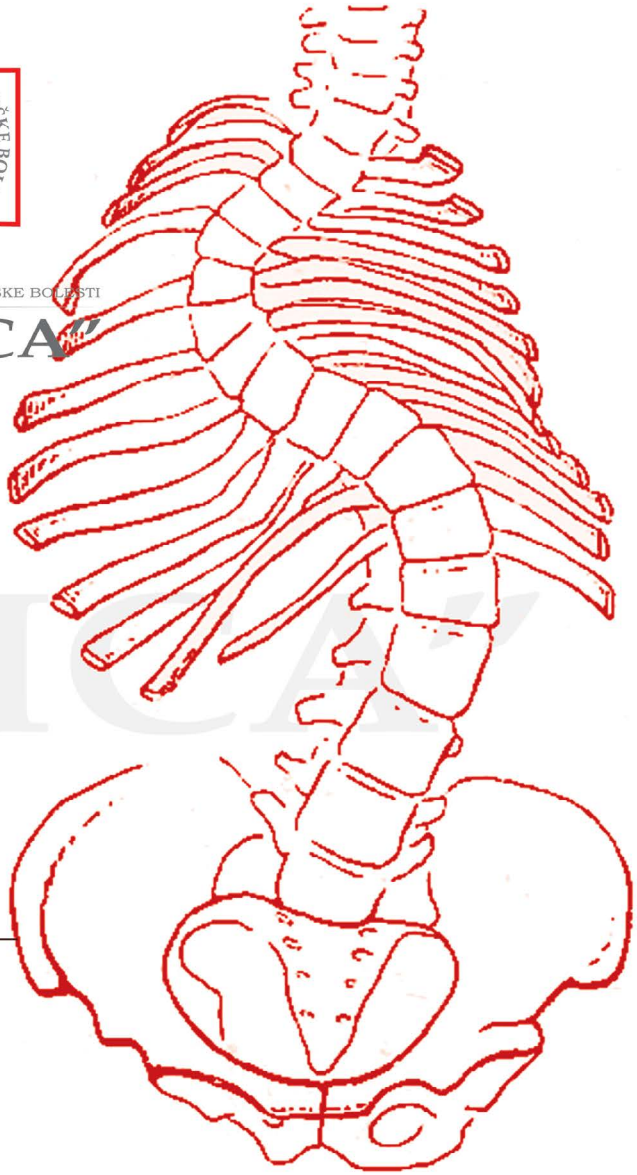

Informator za pacijente

Skolioza

Institut za ortopedsko-hirurške bolesti „Banjica“
Beograd, Mihaila Avramovića br. 28

Skolioza je deformitet lokomotornog sistema koji se javlja tokom rasta a nakon završenog rasta se stabilizuje.

Kičma čoveka gledana od napred ili nazad (frontalna ravan) je ravna, bez ikakve krivine u stranu. Ako takva krivina ipak postoji, govorimo o skoliozi. Skolioza je uvek patološka.Ako uz skoliozu nalazimo i povećanje fiziološke zakrivljenosti grudnog dela kičme u sagitalnoj ravni(gledajući čoveka s boka) tada govorimo o kifoskoliozi.

Skolioze delimo u dve osnovne grupe:

- ***Funkcionalne ili nestrukturalne skolioze***
- ***Organske ili strukturalne skolioze***

Klinička slika

Prvi znakovi koje roditelji primete vidljivi su u stojećem stavu. U oči upada nejednaka visina ramena, bokova. Osim toga, u stojećem stavu, gledajući otpozadi, vidljiva je zakrivljena linija spinoznih nastavaka kičme i asimetrija tzv. bočnih trouglova, grba, napred je vidljiva i asimetrija dojki i sl. Gledajući s boka treba tražiti eventualne promene fizioloških zakrivljenosti kao što je povećanje ili umanjenje grudne kifoze (kifoskolioza).

Skolioza je deformacija koja uzrokuje rane degenerativne promene kičme do teških deformacija grudnog koša. Moguće je i takvo oštećenje plućne funkcije, a do oštećenja dolazi zbog poremećaja položaja organa uslovljenim zakrivljenjem kičme.

Dijagnoza

Najvažniji klinički test je test pretklona. Iz stojećeg stava ispitanik se nagne prema napred sa slobodno visećim rukama. Ako deformacija kičme postoji i dalje radi se o pravoj skoliozi. U tom položaju primećuje se grba (gibus) koja se nalazi na strani konveksiteta skoliotskih zakrivljenja. Ako tokom testa preklona asimetrija tela vidljiva u stojećem stavu nestane, tada se radi o skoliotičnom držanju a ne o skoliozi. Osnovna dijagnostička metoda je standardna radiografija kičme i to u anteroposteriornom i lateralnom smeru.

Lečenje

Mora se sprovoditi prema individualnom programu za svakog bolesnika. Fizikalna terapija, odnosno medicinska gimnastika mogu se primeniti još samo kao dodatno sredstvo lečenja ortozama. Vežbe se mogu prihvatiti kao mere opšteg jačanja organizma, ali ne kao sredstvo zaustavljanja napredovanja skolioze. Ortoze (steznici) danas su prihvaćene kao dominantno sredstvo lečenja srednje progresivnih skolioza. Danas su za grudne, grudnoslabinske i dvostruke primarne skolioze primenjuju različiti tipovi steznika, najčešće od sintetskih materijala. Najintenzivnije nošenje steznika preporučuje se u toku pubertetskog rasta.Osnovni princip operacionog lečenja skolioza jeste spondilodeza u korigovanom položaju deformacije. Najčešće se skolioze operišu u ranoj adolescenciji, tj. u doba kad bolesnik uglavnom dosegne konačnu telesnu visinu. Uz to, bavljenje sportom i sportskim aktivnostima je poželjno, iako bavljenje sportom ne bi trebali shvatati kao terapiju već samo kao pripomoć opštem zdravlju pa tako i skoliozi. Lečenje je kompleksno i zahteva višegodišnju saradnju ortopeda, deteta, roditelja, fizijatra, ortotičara, fizioterapeuta, psihologa, socijalnog radnika, nastavnika i cele okoline. Svako odstupanje od protokola lečenja samo komplikuje lečenje i u principu pogoršava stanja.

Moguće komplikacije

- Tromboembolijska bolest- tromboza dubokih vena sa posledičnom plućnom embolijom
- Infekcija hirurške rane
- Krvni ugrušak
- Bol
- Krvarenje
- Neurovaskularne povrede
- Komplikacije usled transfuzije krvi

Direktor Instituta:
Prof. dr Slobodan Slavković

Rukovodilac Stručnog tela za lekove, kvalitet i akreditaciju:
Prim. mr sci. med dr Vesna Nikolić

Služba za hirurgiju kičmenog stuba:
Mr sc. med. dr Stanko Miličković

Zaveden pod brojem:
i-13/99,

"BANJICA"

INSTITUT ZA ORTOPEDSKO-HIRURŠKE BOLESTI

"BANJICA"

2014. godina

Designed by: Ana Živković, B smart media servis d.o.o. www.bsmart.rs

Institut za ortopedsko-hirurške bolesti „Banjica"
Beograd, Mihaila Avramovića br. 28
www.iohbb.edu.rs